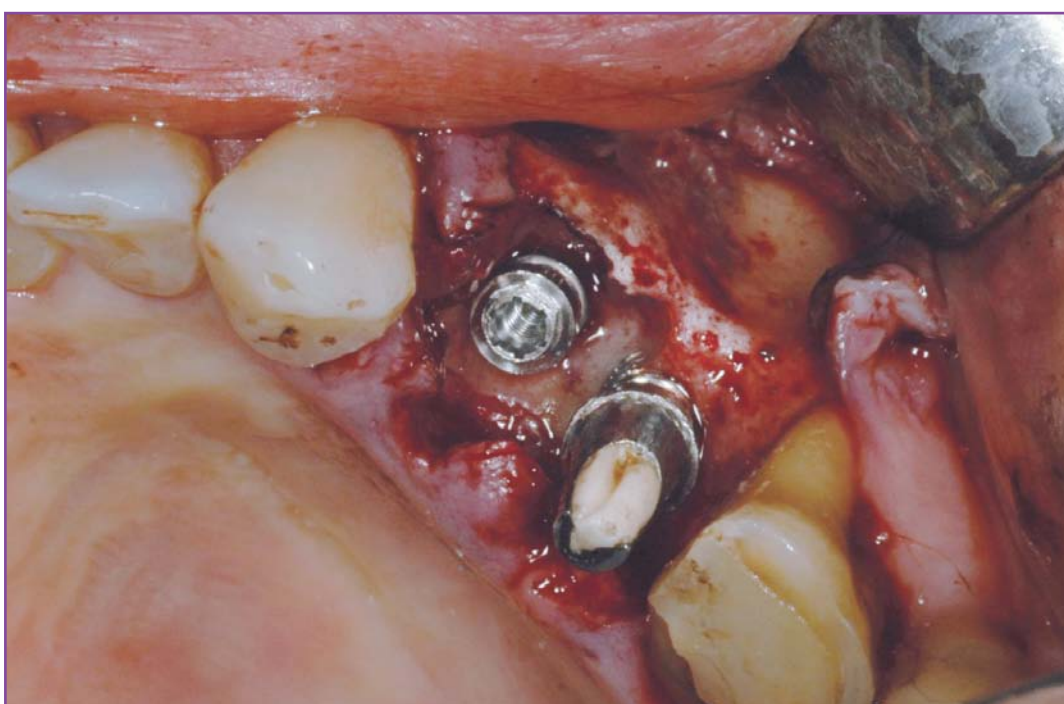
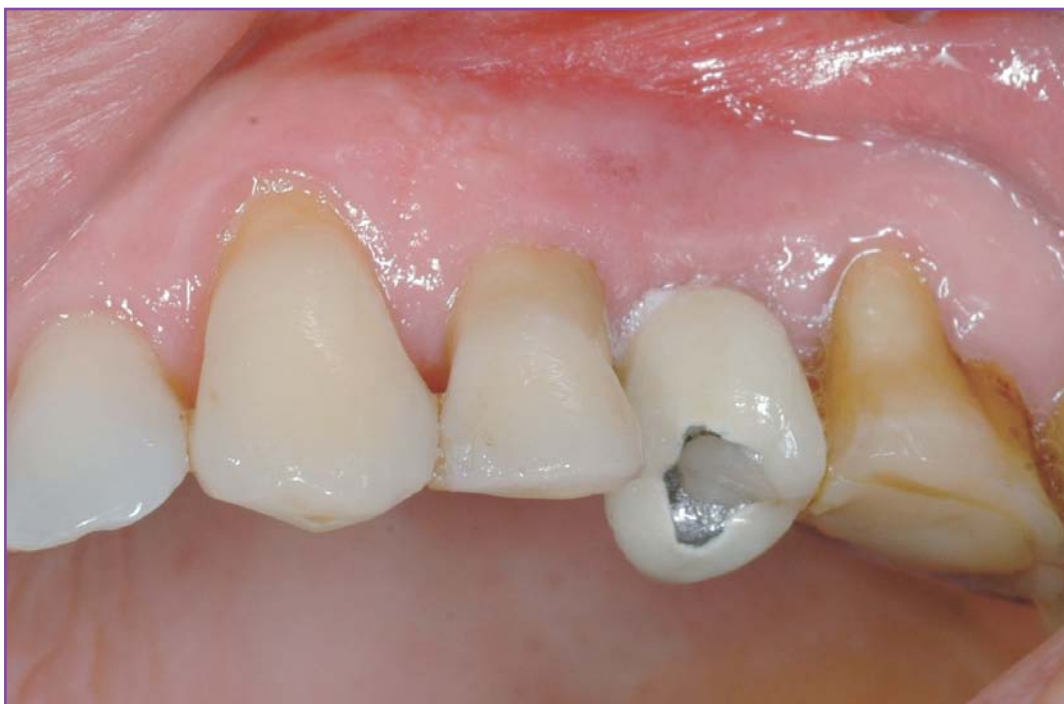

Tratamiento de lesiones óseas periimplantarias y reoseointegración



Ciencia y práctica

Introducción

El tratamiento de los defectos óseos es hoy un procedimiento de rutina en la implantología oral que, además, se hace más predecible conforme surgen avances en las técnicas y los materiales empleados¹.

Sin embargo, cuando se produce un defecto óseo adyacente a un implante ya oseointegrado la situación cambia: el procedimiento se torna más complejo y los resultados disminuyen su predecibilidad. Este tipo de lesiones suelen ser causadas por dos situaciones diferentes. La primera puede ser simplemente por sobrecarga oclusal o una infección periimplantaria, no controlada, que avanza a un nivel que genera una pérdida ósea alrededor del implante. Los agentes causales más comunes son espiroquetas y bacterias

anaerobias Gram negativas. La segunda causa es por infecciones de piezas vecinas que, por progresión, afectan a implantes adyacentes y generan pérdida ósea.

En cualquier caso, el elemento principal es el establecimiento del diagnóstico causal, con el fin de eliminar el problema y luego proceder al tratamiento regenerativo. Dicho procedimiento regenerativo tiene características de mayor complejidad en estos casos, a diferencia de cuando tratamos solamente una pérdida ósea. Aquí, además de una limpieza de la cavidad ósea presente, es necesaria una correcta descontaminación de la superficie implantaria expuesta, de tal manera que permita posteriormente la reintegración².

Dr. César Luchetti

Licenciado en Odontología.
Master en Implantología Oral.
Profesor adjunto de la cátedra de Prótesis A
y profesor y codirector del posgrado de máster en
Implantología Oral en la Universidad Nacional
de La Plata.
La Plata (Buenos Aires), Argentina.



En este sentido, se entiende por reoseointegración la nueva formación ósea sobre la superficie de un implante previamente contaminado³.

A continuación, presentamos un caso clínico para ilustrar nuestro protocolo de preparación del defecto óseo y la superficie implantaria, previo al tratamiento regenerativo con injertos y membranas.

Caso clínico, protocolo de tratamiento

Un paciente de 48 años presenta una fractura longitudinal de la pieza 24, con una lesión ósea infecciosa asociada, que afecta a más de la mitad de la altura por mesial del implante ubicado en la zona del 25. La pieza 24 no es restaurable ni tratable bajo ningún tipo de procedimiento; sin embargo, el implante en 25 está estable (figs. 1 y 2). Se decide la exodoncia de la pieza 24, con colocación simultánea de un implante, con-

untamente con un procedimiento regenerativo, en el que se utilizará un sustituto óseo y membrana de colágeno.

La medicación preoperatoria fue amoxicilina 875 mg/ácido clavulánico 125 mg, cada 12 horas, y metronidazol 500 mg, también cada 12 horas. Se comenzará el día antes de la cirugía.

Tras la anestesia de la zona, se realizó la exodoncia de la pieza 24. Se tomó una muestra para cultivo microbiológico y antibiograma y se procedió a eliminar todo el tejido infectado presente, utilizando curetas manuales de manera exhaustiva. Posteriormente, se realizó la primera descontaminación química de la cavidad, mediante lavados con peróxido de hidrógeno al 3% y, a continuación, gasa embebida con ácido cítrico al 2% durante un minuto. Se pretendió que la gasa penetrara en todos los espacios del defecto, incluyendo la fenestración presente en la tabla vestibular. Luego, se realizó una limpieza meticulosa, con curetas manuales, de la superficie del implante, que posteriormente se descontaminó con ácido cítrico al 2% durante un minuto (figs. 3 a 6).

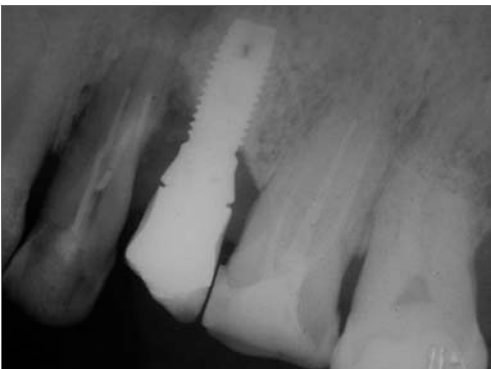


Fig. 1. Radiografía preoperatoria.

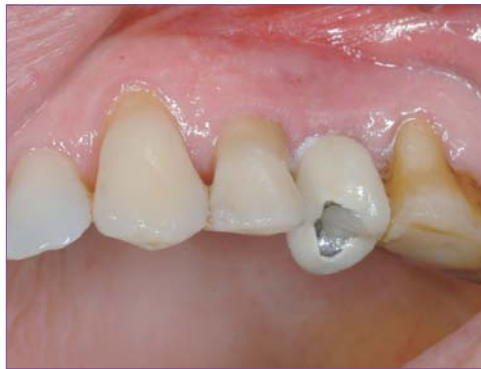

Fig. 2. Situación clínica preoperatoria.

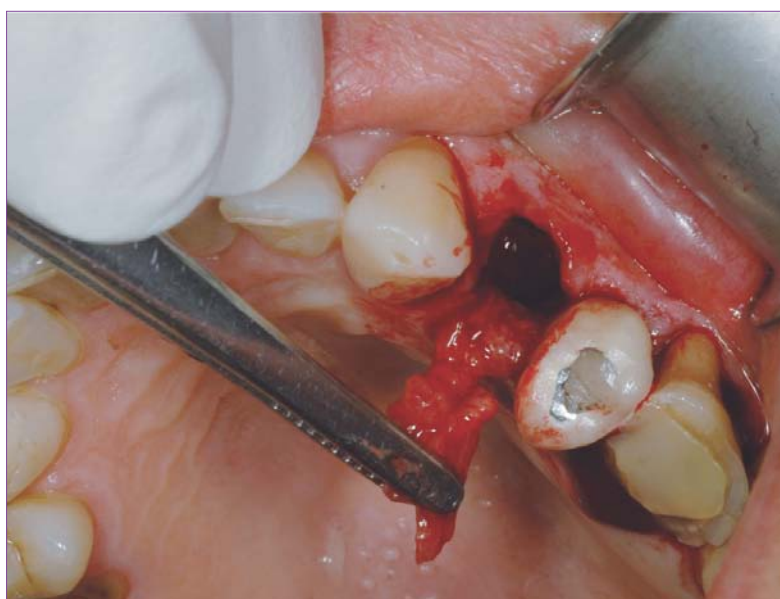
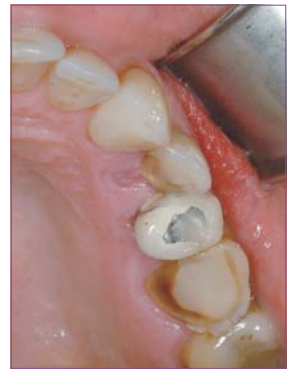
Fig. 3. Exodoncia y eliminación del tejido infectado.

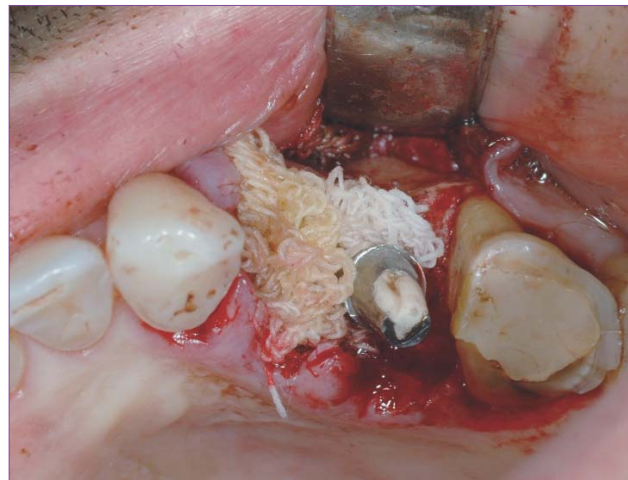
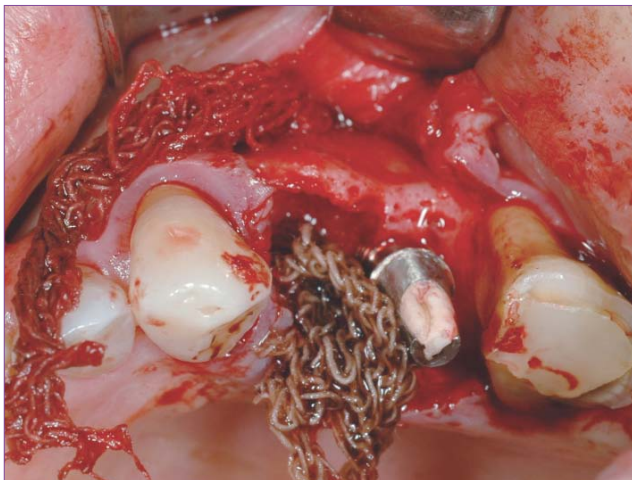
Fig. 4. Aplicación de ácido cítrico al 2%.

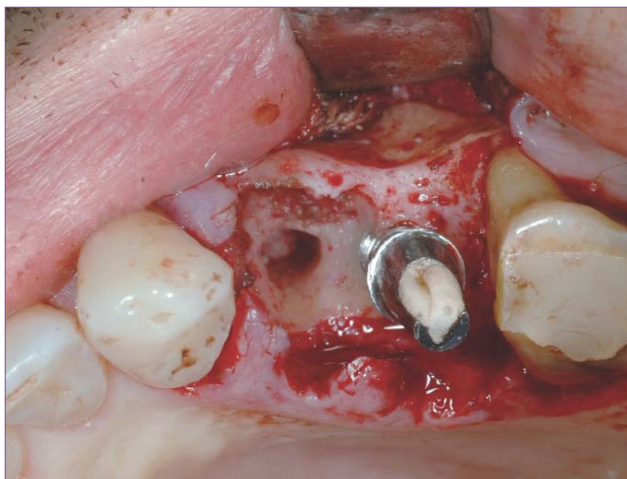


Fig. 5. Aspecto de la cavidad ósea después de la descontaminación.

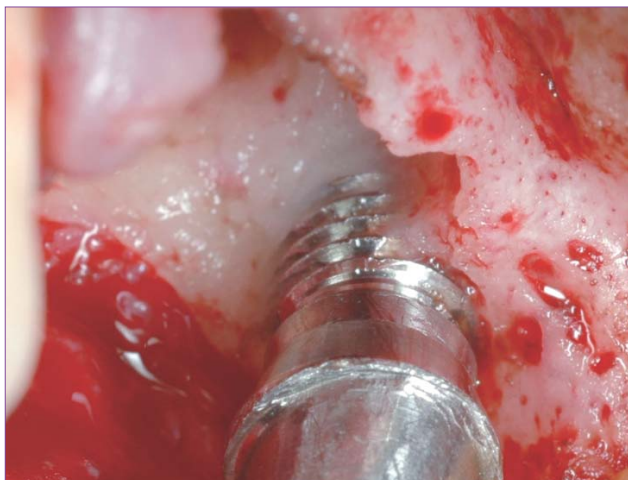
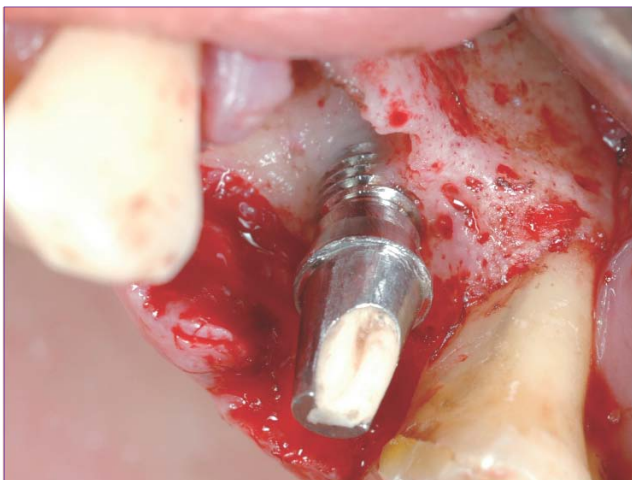

Fig. 6. Aspecto, de la superficie implantaria tras la descontaminación.

Después de verificar la correcta limpieza del defecto y la superficie del implante, se labró el lecho para el implante en posición 24, mediante fresado apical al defecto presente, y se colocó el implante cónico de 4 mm de diámetro por 13 mm de largo (Implante NG, B&W, Argentina). El defecto remanente se injertó con un sustituto óseo de origen bovino (Bio-Oss, Geistlich, Suiza), hasta llenar completamente la cavidad. Acto seguido, se colocó una membrana de colágeno (Collagene AT, Italia) para proteger el injerto en esta situación crítica y hacer más predecible el tratamiento. Con

este fin, se realizaron dos perforaciones en la membrana: una por distal, de mayor tamaño, y otra más pequeña por mesial. La perforación más grande se hizo para permitir la colocación de la membrana sobre el pilar del implante en 25, de manera que ésta quede perfectamente ajustada alrededor del cuello del mismo. La perforación mesial, de sólo 1 mm de diámetro, se utilizó para asegurar la membrana con el pilar de cicatrización gingival, colocado sobre el implante en 24. Finalmente, se realizó una sutura con puntos simples (figs. 7 a 9).

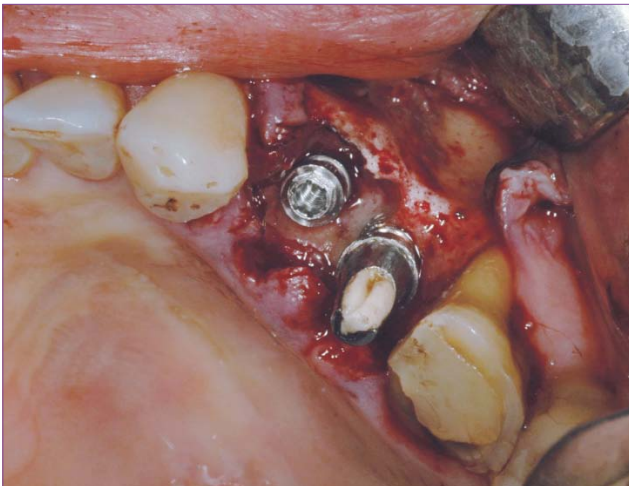


Fig. 7.

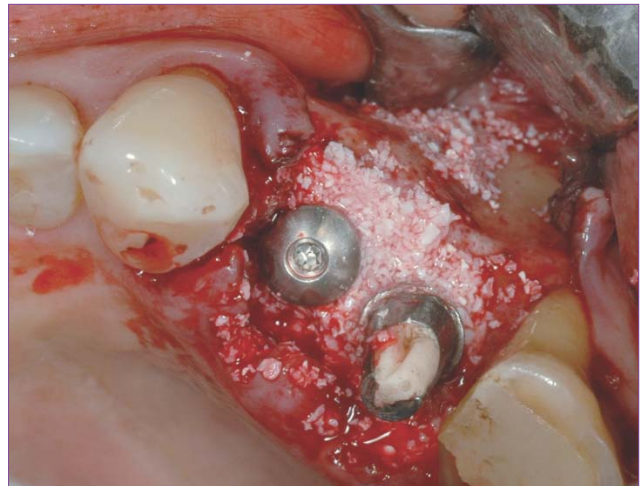
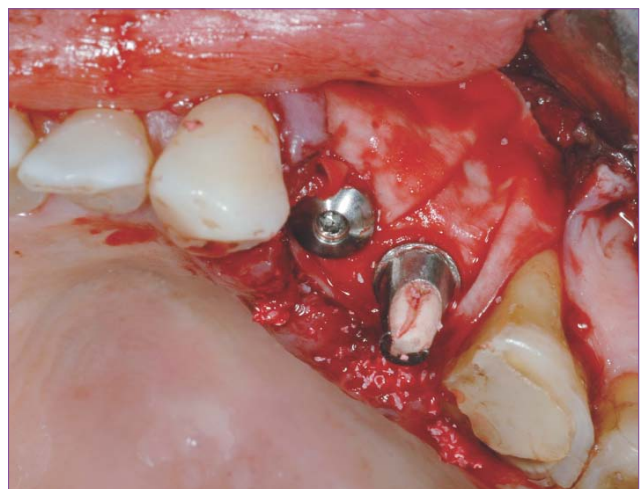


Fig. 8. Injerto óseo.

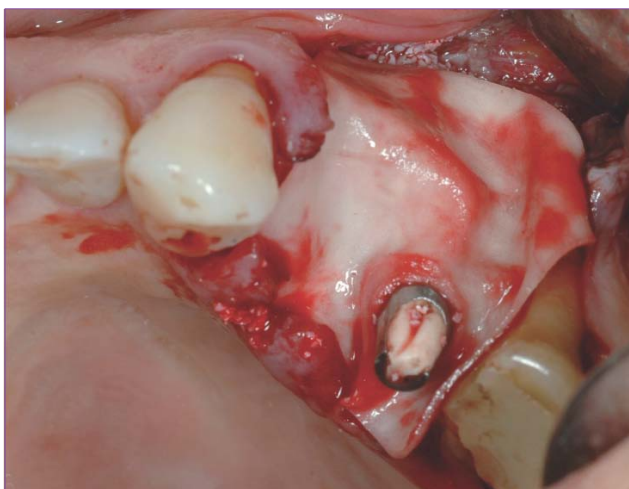

Fig. 9. Membrana ya colocada y asegurada, con el pilar de cicatrización gingival del implante en 24.



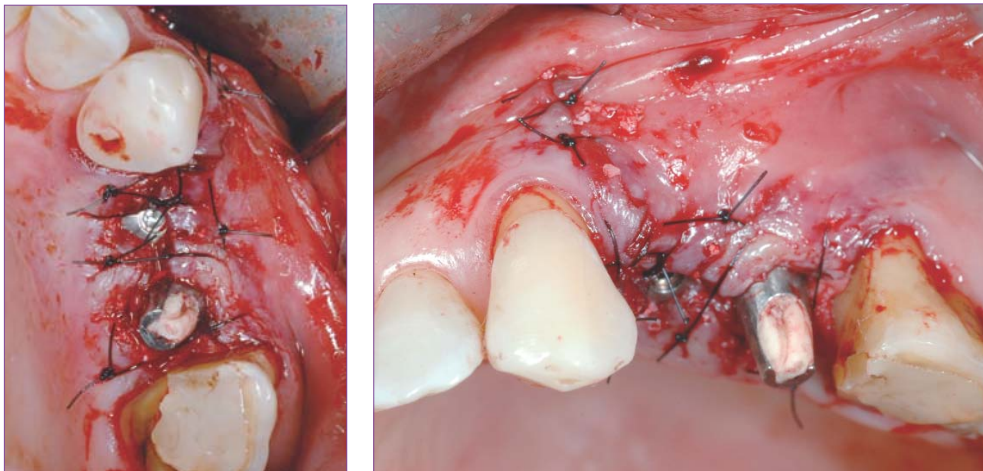


Fig. 10. Sutura.

El resultado del cultivo mostró presencia de bacilos Gram negativos, su tipificación fue *Citrobacter Freundii*.

Por su parte, el antibiograma indicó sensibilidad de los microorganismos desarrollados a ciprofloxacina y la combinación amoxicilina-ácido clavulánico medianamente sensible. Por esta razón, se modificó la medicación antimicrobiana, al segundo día del posoperatorio, por ciprofloxacina 500 mg cada 12 horas durante diez días.

Después de cinco meses, se tomaron impresiones y se confeccionaron coronas de metal-porcelana, ferulizadas sobre los implantes 24 y 25, e individual sobre la pieza 26 (figs. 11 a 18).

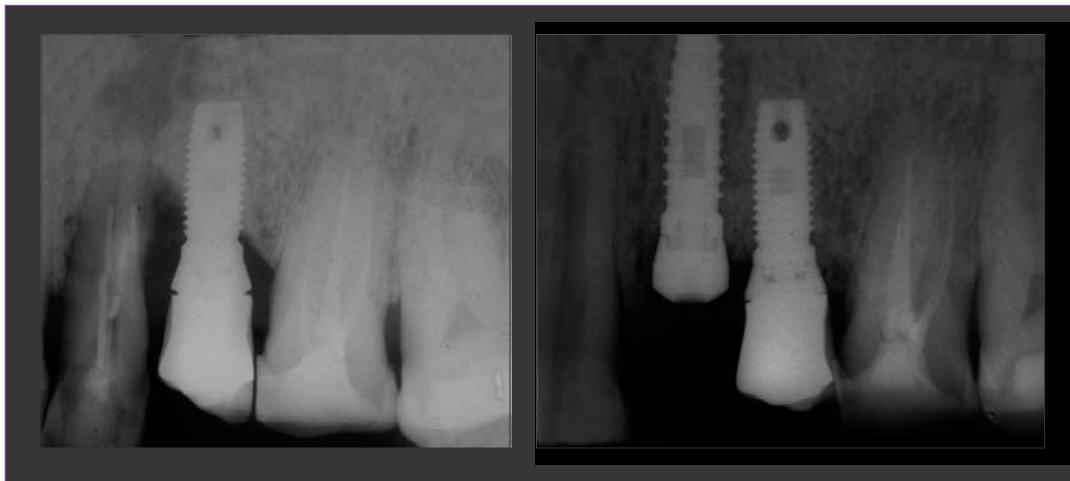

Fig. 11. Comparación radiográfica preoperatoria y posoperatoria inmediata.

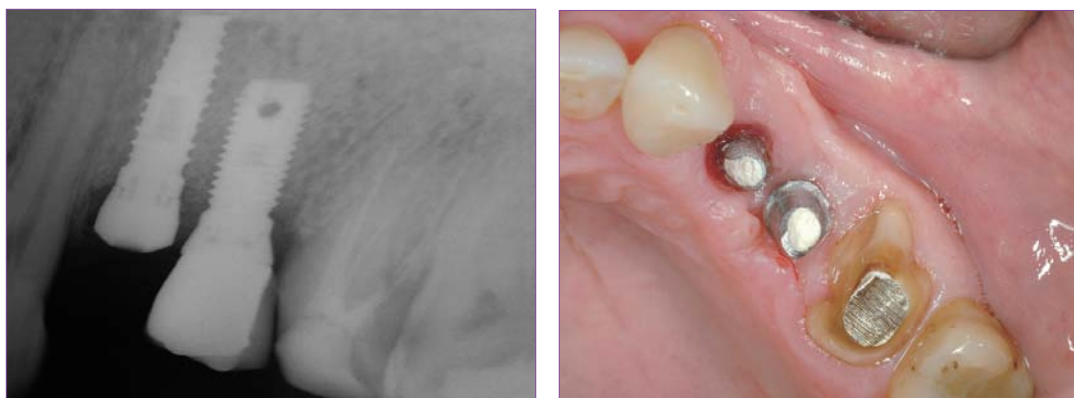


Fig. 12. Control radiográfico.

Fig. 13. Pilares en posición.

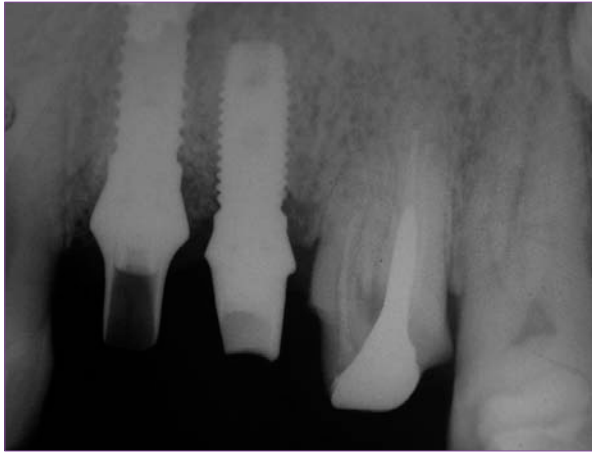


Fig. 14. Radiografía de los pilares en posición.

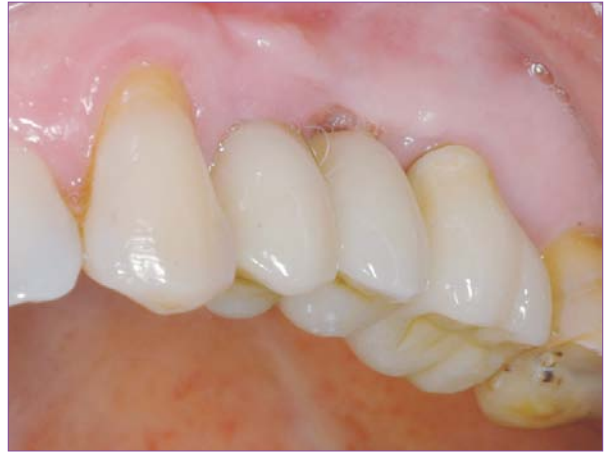

Fig. 15. Coronas definitivas.

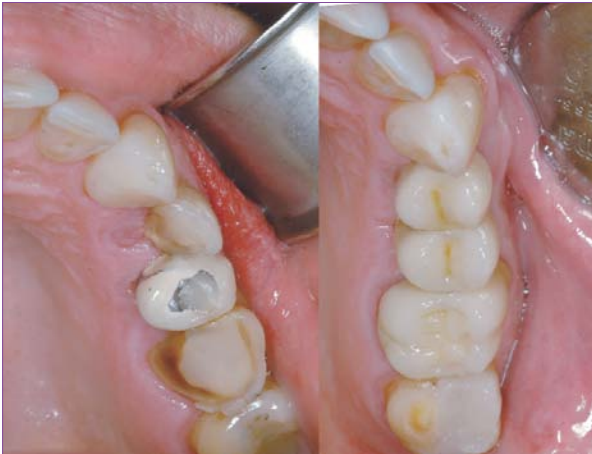

Fig. 16. Comparación clínica pre y posoperatoria.

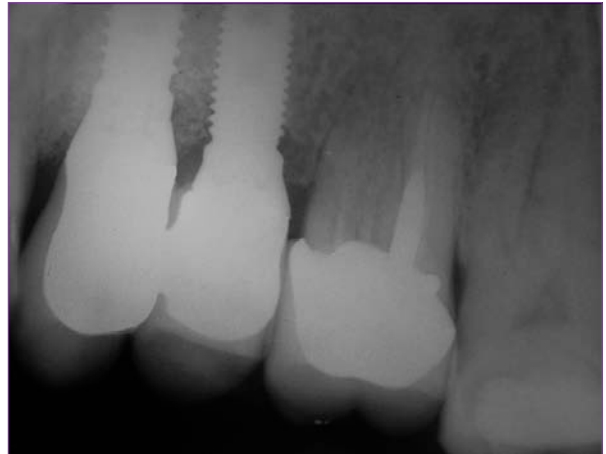

Fig. 17. Radiografía posoperatoria.

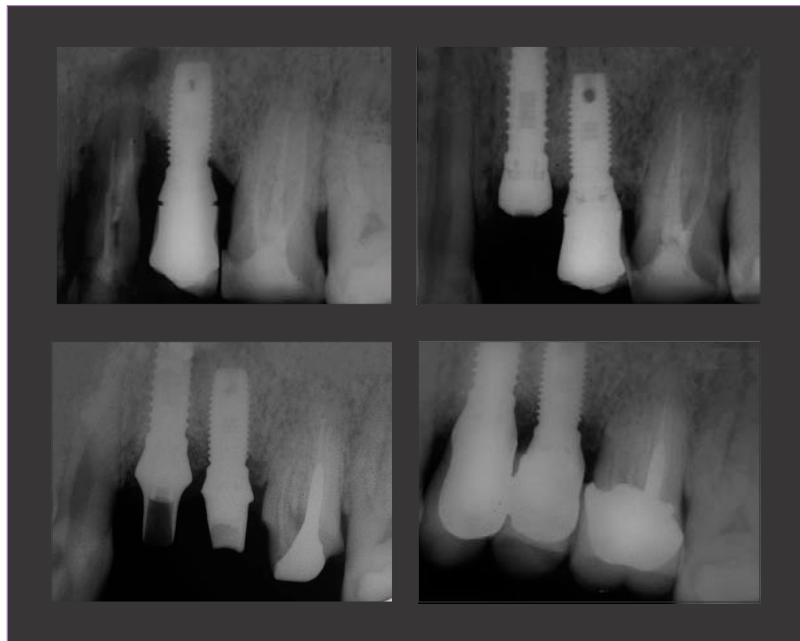

Fig. 18. Resumen de secuencia radiográfica.

El control inmediato a los 30 días de colocadas las coronas y a los 14 meses de realizado el procedimiento regenerativo muestra estabilidad de los tejidos regenerados (figs. 19 a 22).

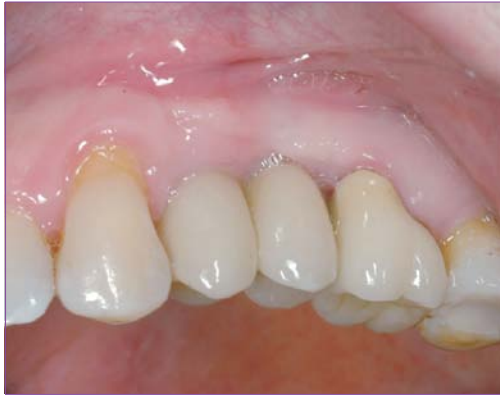

Fig. 19. Situación clínica 38 días después de la colocación de las coronas definitivas.

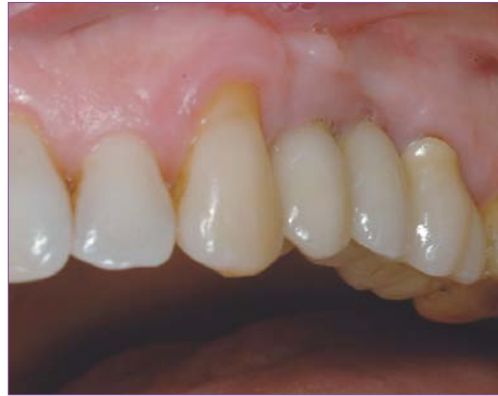

Fig. 20. Situación clínica a los 14 meses de realizado el procedimiento regenerativo.

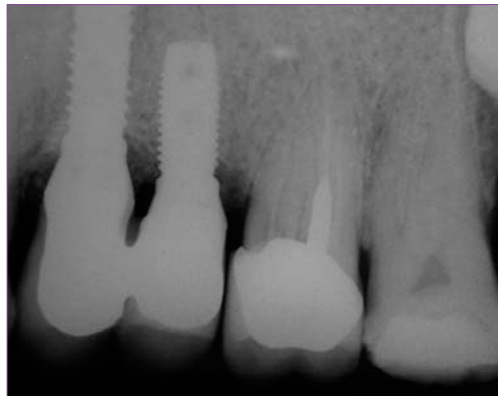


Fig. 21. Radiografía a los 14 meses de realizado el procedimiento regenerativo.

Discusión

En las situaciones en que nos enfrentamos a lesiones óseas periimplantarias debemos considerar tres elementos, para que el tratamiento tenga buenas probabilidades de éxito. Éstos son:

- 1• Eliminación de la lesión y adecuada limpieza de la cavidad ósea, incluyendo una correcta medicación sistémica.
- 2• Adecuada limpieza y acondicionamiento de la superficie implantaria expuesta.
- 3• Adecuado procedimiento regenerativo.

La eliminación de la lesión macroscópica no representa, en general, mayor dificultad; sin embargo, la adecuada limpieza de la cavidad ósea residual tiene sus desafíos.

En general, se acepta que el curetaje manual es insuficiente para una completa eliminación de los microorganismos presentes^{4,5}. Por esta razón, se han propuesto diversos procedimientos químicos para la antisepsia del mismo, entre los que se puede mencionar el ácido cítrico, el peróxido de hidrógeno, la iodopovidona diluida en solución fisiológica,

la clorhexidina, entre otros⁶. No obstante, muchas de estas recomendaciones se realizan sólo en función de las propiedades de los compuestos mencionados, pero sin un respaldo científico real en la situación que nos ocupa. El ácido cítrico ha tenido un uso extenso en Odontología. Los resultados preliminares de un estudio que estamos realizando actualmente indican que el ácido cítrico tiene la capacidad de disminuir drásticamente el recuento de microorganismos en cultivos a partir de muestras tomadas tras su aplicación sobre el hueso infectado⁷. Además, la aplicación tópica de ácido cítrico genera una hemostasia transitoria, que ayuda en la visualización de cualquier tejido infectado remanente.

Respecto a la medicación sistémica, es importante iniciar el tratamiento empírico previo a la cirugía y tomar muestras para cultivos de manera intraquirúrgica, para así adecuar la medicación, en caso de ser necesario, durante el posoperatorio. En el caso expuesto, el microorganismo identificado presentaba sensibilidad disminuida a amoxicilina-ácido clavulá-

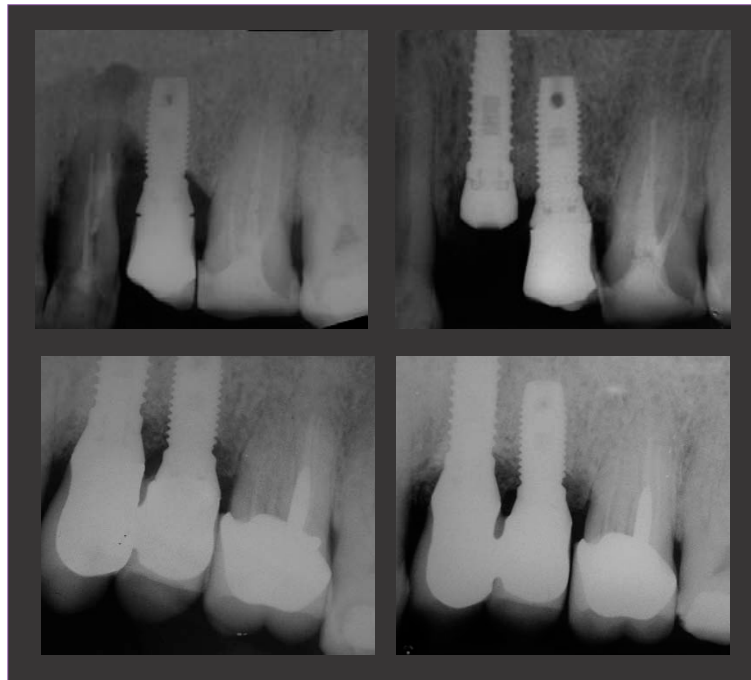


Fig. 22. Secuencia radiográfica comparativa, incluyendo el control a los 14 meses de realizado el procedimiento regenerativo.

nico. El hecho de haber realizado un cultivo y un antibiograma nos permitió modificar la medicación por una más efectiva. La discusión acerca de la microbiología de este tipo de lesiones escapa a los límites del presente artículo; sin embargo, nuestra intención es dejar clara la importancia de realizar cultivos para un adecuado manejo de las mismas.

La descontaminación de la superficie implantaria es quizá el elemento más complejo. Las posibilidades de una adecuada limpieza dependen de la configuración de la superficie, tanto macro como microscópica, así como del patrón de pérdida ósea que se haya producido, lo que afecta a las posibilidades de acceso. De manera lógica, cuanto más porosa o rugosa es una superficie, más difícil es la limpieza en el ámbito microscópico. Sin embargo, estudios experimentales han demostrado que, si esta descontaminación se hace correctamente, el porcentaje de reoseointegración es mayor en superficies rugosas que en superficies lisas².

Para lograr una adecuada limpieza, la literatura hace referencia a muchas opciones. Entre ellas, se menciona el uso de curetas específicas, las puntas de cirugía ultrasónica, el pulido de la superficie implantaria, la aplicación de ácido cítrico⁸, la clorhexidina^{8,9}, el peróxido de hidrógeno, el uso de láser de ER:YAG¹⁰ o de dióxido de carbono.

No obstante, los resultados varían y no son concluyentes. Nuestro protocolo se basa en el uso de curetas específicas y la aplicación de ácido cítrico, por las razones expuestas anteriormente.

Por último, la fase final es el tratamiento regenerativo. Aquí los estudios han referido también muchas opciones y

combinaciones de materiales, con el uso de diferentes injertos combinados o no con membranas, ya sean éstas reabsorbibles o no.

De acuerdo a estudios previos propios, nuestros injertos de elección, además del hueso autólogo, son el beta-fosfato-tricálcico y la hidroxiapatita de origen bovino¹.

Sin embargo, en estos casos particulares es necesaria, además, una correcta contención del material de injerto y un adecuado sellado de la cavidad ósea y de la zona periimplantaria, para que la regeneración y la reoseointegración puedan producirse.

Con este fin debería utilizarse una membrana, ya sea reabsorbible o no. No hay datos concluyentes sobre la mejor función de una u otra en la literatura. Lo fundamental es que produzcan un correcto sellado de la cavidad ósea, conteniendo el material de injerto, y que sean fáciles de manipular. En nuestra experiencia preferimos utilizar membranas reabsorbibles, dada la conveniencia de no tener que retirarlas. La membrana usada en el caso que se presenta en el artículo posee características muy interesantes en cuanto a su densidad, lo que brinda un buen efecto de barrera; flexibilidad, ya que permite una óptima adaptación tanto a los márgenes del defecto como al cuello de los implantes, y adhesividad, puesto que se une de manera confiable a las paredes óseas y evita la necesidad de usar tachas o tornillos de estabilización de manera conjunta.

Finalmente, una sutura minuciosa, con hilo monofilamento, se debe realizar para lograr un buen cierre primario de los tejidos blandos.

El protocolo utilizado fue:

Fase de limpieza y descontaminación:

Sobre la superficie ósea:

- Curetaje manual minucioso.
- Lavados con peróxido de hidrógeno al 3%.
- Aplicación de gasa con ácido cítrico al 2% durante un minuto.

Sobre la superficie del implante expuesto:

- Curetaje manual minucioso.
- Aplicación de gasa con ácido cítrico al 2% durante un minuto.

Fase de regeneración:

- Utilización de sustituto óseo (bovino).
- Colocación de membrana de colágeno reabsorbible.
- Sutura con nylon monofilamento.

Antibióticos sistémicos:

De manera empírica, amoxicilina 875 mg/ácido clavulánico 125 mg, cada 12 horas, y metronidazol 500 mg, cada 12 horas, desde el día previo. Posteriormente, tras los resultados del antibiograma, se modificó por ciprofloxacina 500 mg durante 10 días.

Conclusiones

Es posible tratar satisfactoriamente defectos óseos producidos alrededor de implantes que han estado en función durante un tiempo.

Dada la infinidad de enfoques presentados en la literatura, queda claro que la solución idónea aún no se ha encontrado.

El protocolo presentado ha probado ser eficaz: ha mantenido los resultados logrados en un seguimiento de 14 meses. El mismo, aún sin ser perfecto, y probablemente no adaptable a todas las situaciones clínicas, busca brindar una guía para el manejo de este tipo de lesiones. ◆

Bibliografía

1. **Luchetti C.** *Injertos autólogos, alógenos, xenógenos y sintéticos en el tratamiento de grandes defectos estructurales del hueso.* Revista Argentina de Osteología, 2005, 4 (1): 9-23.
2. **Sánchez-Gárce MA, Gay-Escoda C.** *Periimplantitis.* Med Oral Patol Oral Cir Bucal. 2004; 9 Suppl:69-74; 63-9.
3. **Renvert S, Polyzois I, Maguire R.** *Re-osseointegration on previously contaminated surfaces: a systematic review.* Clin Oral Impl Res. 2009, 20 (Suppl.4): 216-227.
4. **Casap N, Zeltser C, Wexler A et al.** *Immediate placement of dental implants into debrided infected dentoalveolar sockets.* J Oral Maxillofac Surg. 2007 Mar; 65(3): 384-92.
5. **Villa R, Rangert B.** *Immediate and early function of implants placed in extraction sockets of maxillary infected teeth: a pilot study.* J Prosthet Dent. 2008 Mar; 99 (3): 167.
6. **Renvert S, Lessem J, Dahlén G, et al.** *Topical minocycline microspheres versus topical chlorhexidine gel as an adjunct to mechanical debridement of incipient peri-implant infections: a randomized clinical trial.* J Clin Periodontol. 2006 May; 33(5): 362-9.
7. **Luchetti C.** *Estudio microbiológico en implantes inmediatos postexodoncia en alvéolos con lesiones periapicales. Análisis del perfil microbiológico y de la estabilidad del implante.* Tesis de Doctorado en desarrollo. No publicado.
8. **Schou S, Holmstrup P, Jørgensen T, Skovgaard LT, Stoltze K, Hjørting-Hansen E, Wenzel A.** *Implant surface preparation in the surgical treatment of experimental peri-implantitis with autogenous bone graft and ePTFE membrane in cynomolgus monkeys.* Clin Oral Implants Res. 2003 Aug; 14(4): 412-22.
9. **Wetzel AC, Vlassis J, Caffesse RG, Hämmerle CH, Lang NP.** *Attempts to obtain re-osseointegration following experimental peri-implantitis in dogs.* Clin Oral Implants Res. 1999 Apr; 10(2): 111-9.
10. **Schawartz F, Hertten M, Sager M, Bieling K, Sculean A, Becker J.** *Influence of different treatment approaches on non-submerged and submerged healing of ligature induced peri-implantitis lesions: an experimental study in dogs.* J Clin Periodontol. 2006, 33 (8): 584-595.
11. **Deppe H, Horch HH, Henke J, Donath K.** *Peri-implant care of failing implants with the carbon dioxide laser.* Int J Oral Maxillofac Implants. 2001 Sep-Oct; 16(5): 659-67.